

BENITO MADARIAGA Y ORESTES CENDRERO

**ALGUNOS CASOS DE ANOMALIAS CONGENITAS
EN PECES**

Publicado en los ANALES DE LA FACULTAD DE VETERINARIA DE LEON

Año XIX - Núm. 19 (1)

1 9 7 3

ALGUNOS CASOS DE ANOMALIAS CONGENITAS EN PECES ¹

Por Benito Madariaga (*)
y Orestes Cendrero (*)

INTRODUCCION

La bibliografía sobre anomalías de origen genético es bastante numerosa y en ella se recoge este tipo de alteraciones, que si bien tienen unos efectos desfavorables, cuya cuantía no es fácil delimitar, a lo que parece no impiden el desarrollo de los ejemplares, que han llegado a adquirir formas adultas. Pero la influencia de estas anomalías en la vida de relación de los animales no será tratada en esta nota, que se concreta a la descripción de aquéllas.

Todos los ejemplares fueron hallados en Santander, ignorándose el lugar exacto de su captura. La recogida de peces se efectuó en fresco y fueron fijados en formol al 10 por ciento. La merluza previamente se conservó por congelación, descongelándose posteriormente. La sardina procede de la colección del museo del Laboratorio Oceanográfico de Santander, donde se conserva en alcohol de 70.

DESCRIPCION DE LOS CASOS

I. Malformaciones de la columna vertebral.

El 6 de junio de 1973 se adquirió en el mercado un ejemplar (una hembra) de *Molva macrophtalma* (Raf.), conocida en la provincia de Santander con los nombres vulgares de guitarra, barracuda y berruenda, si bien el más extendido es el primero, que LOZANO (1963) asigna a la especie *M. molva* (L.). El ejemplar fue cap-

¹ Comunicación presentada en la I Bienal de la Real Sociedad Española de Historia Natural celebrada en Santander en octubre de 1973.

turado en algún lugar del golfo de Vizcaya, por la embarcación «Lecue», de San Vicente de la Barquera, con arte de arrastre.

De este ejemplar se tomaron las siguientes medidas, expresadas en milímetros:

Longitud máxima	560 mm.
Perímetro máximo	130 mm.
Longitud cefálica	105 mm.
Id. preorbitaria	35 mm.
Diámetro ocular	22 mm.
Longitud preanal	225 mm.
Longitud de la parte malformada	180 mm.
Id. calculada en línea recta	200 mm.
Peso	470 gr.

La anomalía presentada por este ejemplar consiste en una malformación de la columna vertebral, que hace que el tercio posterior tenga apariencia serpentiforme, con cuatro curvaturas en el sentido de su altura (figura 1), lo que sin duda no impedía los movimientos de locomoción del animal. La observación radiográfica muestra una sinartrosis en dos puntos de la columna vertebral, con la consiguiente modificación que puede observarse en la dirección de las apófisis de las vértebras (figura 2).

La musculatura no muestra alteraciones y la línea lateral se continúa por la zona malformada, siguiendo sus sinuosidades.

DARESTE (1877), al referirse a las desviaciones de la columna vertebral de ciertas especies, aduce como causa una parálisis del desarrollo del amnios, que, al continuar el crecimiento del embrión, le obliga a replegarse, lo que trae como consecuencia flexiones de la columna vertebral (escoliosis), que se acompañan de desviaciones de las apófisis y, en algunos casos, de otros miembros. Está claro que esta explicación no puede aplicarse a los peces, siendo más aceptable la teoría de CRUVEILHIER (citado por DARESTE), que es partidario de considerar las desviaciones motivadas por una presión exterior sobre el embrión.

Casos como el que presentamos se han citado en otras especies de teleósteos y así se han descrito en arenques (SINDERMANN, 1970), curvaturas de la columna vertebral atribuidas a defectos en el desarrollo embrionario.

Por su parte, SCHERER (1973) describe deformidades de la columna vertebral, con cifosis, lordosis y escoliosis, en *Alosa sapidissima* y en *A. aestivalis*, de las costas norteamericanas. En la primera de las especies también observó anomalías del esqueleto cefálico (mandíbulas, maxilas y esqueleto hiobranquial), sin apuntar la posible causa de las mismas. También MANN (1954) ha dado cuenta de deformidades diversas en truchas arco iris (*Salmo gairdneri*), consistentes en desvíos de la columna vertebral y atrofia de algunas vértebras. Por su parte, CORDERO DEL CAMPILLO y ALVAREZ PELLITERIO (com. personal, 1973) igualmente han observado alteraciones del esqueleto cefálico, junto con atrofia de las últimas vértebras caudales, en *Salmo gairdneri*.

Aparte de la explicación de las deformidades, basada en el trastorno del desarrollo embrionario, no debe olvidarse que muchas enfermedades pueden provocar tales anomalías. En la ascitis de las carpas y en la «viruela» de esta misma especie, la alteración esquelética tiene su origen en un trastorno del metabolismo mineral, con modificación de la composición del hueso (MANN, *ibid.*). En el torneo de la trucha (*Myxosoma cerebralis*, Protozoa, Myxosporidia) es también frecuente la deformación en la cabeza y en la columna vertebral, a partir de la región anal.

Un segundo caso, también sumamente curioso, es el de un cuco o rubio, *Trigla hirundo* L., cuyas medidas eran las siguientes:

Longitud total	340 mm.
Longitud precaudal	280 mm.
Longitud cefálica	93 mm.
Longitud preorbitaria	40 mm.
Altura máxima del cuerpo	73 mm.
Diámetro del ojo	21 mm.

La alteración que presentaba consistía en la curvatura de su mitad posterior, del mismo tipo que la descrita anteriormente, aunque no tan pronunciada. Se advierte también una prominencia de la región dorsal, al nivel de la primera aleta de esta región (figuras 3 y 4).

II. Alteración en la coloración de los tegumentos.

Este tipo de alteración se presentaba en un ejemplar de *Merluccius merluccius* (L.) capturado por la embarcación «Peña Cabarga» con arte de bou en el golfo de Vizcaya, probablemente a la altura de las costas francesas de Gironde. Esta merluza tenía las siguientes dimensiones:

Longitud total	640 mm.
Id. preanal	265 mm.
Id. cefálica	165 mm.
Id. preorbitaria	55 mm.
Perímetro máximo	260 mm.

No se tomó el peso por habernos llegado el ejemplar desvicerado, pues a bordo se le trató igual que a los ejemplares normales de la captura.

Esta merluza ofrecía una coloración amarillenta, muy parecida al tinte icterico, que se extendía por todo el dorso aproximadamente hasta la línea lateral, afectando la dermis. La boca, en su interior, presentaba la misma coloración.

Esta pigmentación anómala se evidenció en el ejemplar recién capturado, por lo que hay que descartar que pueda deberse a la acción de agentes conservadores o de la congelación. Por supuesto, tampoco era ocasionado por colorantes artificiales que accidentalmente hubieran impregnado al animal.

La pigmentación melánica quedaba limitada al borde externo del premaxilar y de la mandíbula inferior y a algunas manchas esparcidas irregularmente por el cuerpo (figuras 5 y 6). La masa muscular no ofrecía aparentemente ningún aspecto anormal.

III. Caso teratológico de bicefalia.

Este último caso corresponde a una sardina que se hallaba en el museo del Laboratorio Oceanográfico de Santander, al que fue donada en octubre de 1919. El donante la había hallado en un barril de las llamadas vulgarmente «sardinas arenques». La rareza de este caso hizo que el ejemplar estuviese expuesto durante todos estos años en la colección del citado museo. Al presentársenos ahora ocasión de haber podido examinarlo radiográficamente hemos considerado oportuno incluir su descripción en esta nota.

La sardina tiene una longitud total que se ha calculado ser de 170 milímetros (la aleta caudal estaba incompleta) y la altura máxima del cuerpo de 38 milímetros.

Este ejemplar presenta cuerpo único, con bicefalia en sentido súpero-inferior y caracteres anatómicos completos en las dos cabezas, distinguiéndose perfectamente en ambas el par de ojos y la boca, que por su aspecto debieron ser funcionales por completo (figura 7).

Debido a la forma en que fue hallado no se ha podido comprobar nunca si existía una duplicidad en los órganos internos correspondientes al tercio anterior del cuerpo.

En la radiografía que reproducimos (figura 8) puede apreciarse la columna vertebral es única y se articula con el cráneo superior y éste se une al inferior por lo que en la radiografía parece ser una prolongación del hueso basihipofisario que encaja con el frontal del cráneo inferior.

RESUMEN

Se da cuenta de cuatro casos de ejemplares de peces anormales.

El primero es una *Molva macrophthalmia* (Raf.) cuya columna vertebral tiene una curvatura serpentiforme en su último tercio, causada por sinartrosis múltiple con deformación de las espinas neurales y hemales posiblemente congénita, que no impidió el crecimiento normal del pez.

El segundo se trata de una *Trigla hirundo* L. con una alteración muy semejante al caso anterior, localizada en su mitad posterior.

El tercer ejemplar es una merluza, *Merluccius merluccius* (L.), con una decoloración de la dermis que hace que todo el animal presente una tonalidad amarillenta en lugar de la gris habitual de la especie.

Finalmente se describe un ejemplar de sardina, *Sardina pilchardus* Walb., existente en la colección del Laboratorio Oceanográfico de Santander desde 1913.

Una radiografía muestra claramente que existen dos cráneos, pero sólo una columna vertebral a la que se articula el cráneo superior que parece encajarse mediante una prolongación del hueso basihial en el frontal del cráneo inferior. No hay pruebas de que haya duplicidad de los órganos internos correspondientes al tercio anterior del cuerpo.

Se hacen también algunas consideraciones sobre las posibles causas de estos fenómenos.

RESUME

On décrit quatre cas de poissons anormaux.

Le premier est une *Molva macrophthalma* (Raf.) dont la colonne vertébrale a une courbure serpentiforme dans son dernier tiers, formée par une synarthrose multiple avec déformation des épines neurales et hémiales, probablement congénitale, ce qui n'empêche pas le croisement normal du poisson.

Le second est une *Trigla hirundo* L. avec une altération très similaire à celle du cas précédent, située dans sa moitié postérieure.

Le troisième est un merlan, *Merluccius merluccius* L. avec une décoloration du derme, ce qui fait que l'animal entier présente une couleur jaunâtre au lieu de grise, qui est la couleur habituelle de cette espèce.

Finalement, on décrit une espèce de sardine, la *Sardina pilchardus*, Walb., qui existe depuis 1913 dans la collection du Laboratoire Océanographique de Paris. Une radiographie montre clairement qu'elle a deux crânes, mais une seule colonne vertébrale à laquelle est uni le crâne supérieur qui paraît enchâsser au moyen d'une prolongation de l'os basihial dans le frontal du crâne inférieur.

Il n'y a aucune preuve qui démontre qu'il existe duplicité d'organes internes correspondants au tiers antérieur du corps.

On fait aussi quelques considérations sur les possibles causes de ces phénomènes.

SUMMARY

Some cases of anomalies in fishes are described.

The authors report on four cases of abnormal specimens of fishes.

The first one is a *Molva macrophthalma* (Raf.) whose spine bone is snake-shaped because of a multiple synarthroses and deformation of neural and hemal spines, possibly congenital. It did not hinder the survival and growth of the fish, which was 560 mm long and weighed 470 gr when it was caught.

The second case is a *Trigla hirundo* L. with a very similar deformation of the hind half of the body.

The third case is a hake, *Merluccius merluccius* (L.), which shows a depigmen-

tation of its skin. Practically all its body looks yellowish instead of the dark grey shade normal in this species.

A two-headed specimen of sardine, *Sardina pilchardus* Walb., existing in the collection of the Oceanographic Laboratory, Santander, since 1913 is also described. A radiography of the specimen shows clearly that two skulls, but only one spine bone, exist. The spine bone bears the upper skull, the lower seeming to be attached to it by means of an apophysis of the basihyal bone intruding on the frontal bone of the lower skull. There is no evidence of double internal organs of the first third of the body.

AGRADECIMIENTO

Queremos expresar nuestro agradecimiento por su colaboración al médico don José Mantecón Carral que realizó las radiografías que ilustran este trabajo, así como a don Carlos Fernández Pato, licenciado en Ciencias Biológicas, que nos puso en relación con aquél. También agradecemos a don César Agosti, armador del «Peña Cabarga», el habernos proporcionado el ejemplar de merluza. En último término hacemos patente nuestro reconocimiento al Departamento de Patología Infecciosa y Parasitaria, en especial al profesor Dr. Miguel Cordero, a quien agradecemos la revisión de este trabajo.

BIBLIOGRAFIA

- DARESTE, C. (1877): *Recherches sur la production artificielle des monstruosités ou essais de tératogénie expérimentale*. C. Reinwald et C. , Editeurs, París.
- LOZANO, F. (1963): Nomenclatura ictiológica. Nombres científicos y vulgares de los peces españoles. *Trab. Inst. Esp. Oceanogr.*, n.º 31.
- MANN, H. (1954): Missbildungen der Wirbelsäule bei Regenbogenforellen *Der Fischwirt*, Nr. 9. Separata.
- SCHERER, M. D. (1973): Some skeletal anomalies in American shad (*Alosa sapidissima*) with an example of vertebral curvature in blueback herring (*A. aestivalis*). *Chesapeake Science* 14 (4): 298-300.
- SINDERMANN, C. J. (1970): *Principal diseases of marine fish and shellfish*. Academic Press, Nueva York y Londres.

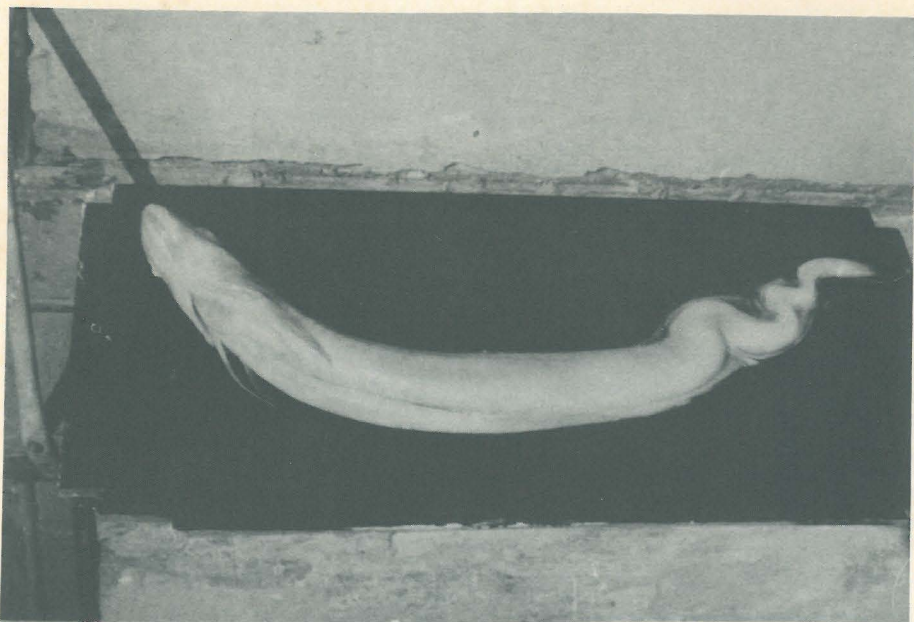


Figura 1.—Ejemplar de *Molva macrophthalmalms* (Raf.) con la columna vertebral deformada. Se aprecian claramente las curvaturas serpentiformes del tercio posterior del cuerpo.

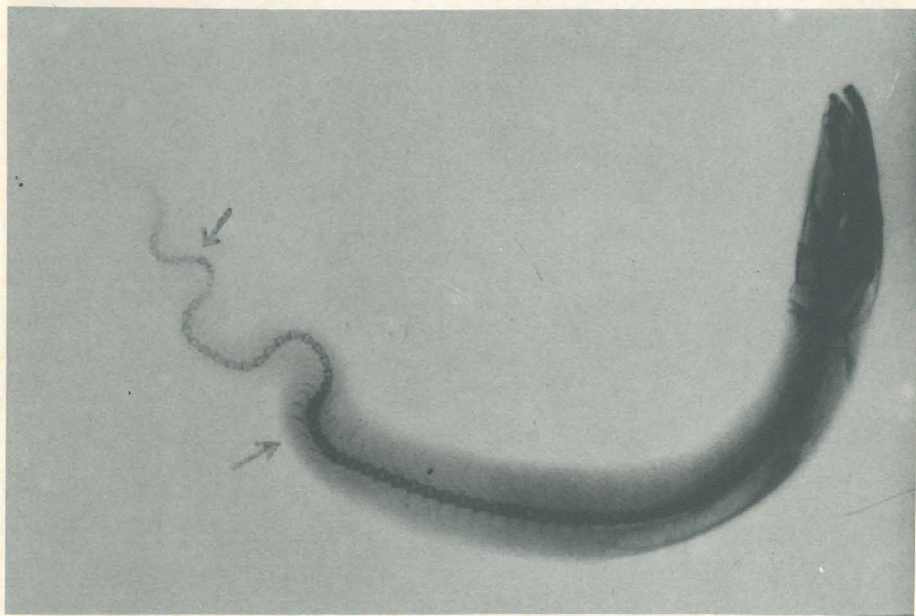

Figura 2.—Radiografía del ejemplar de *M. macrophthalmalms*. Las flechas señalan los lugares donde más claramente se aprecian las anomalías descritas en el texto.

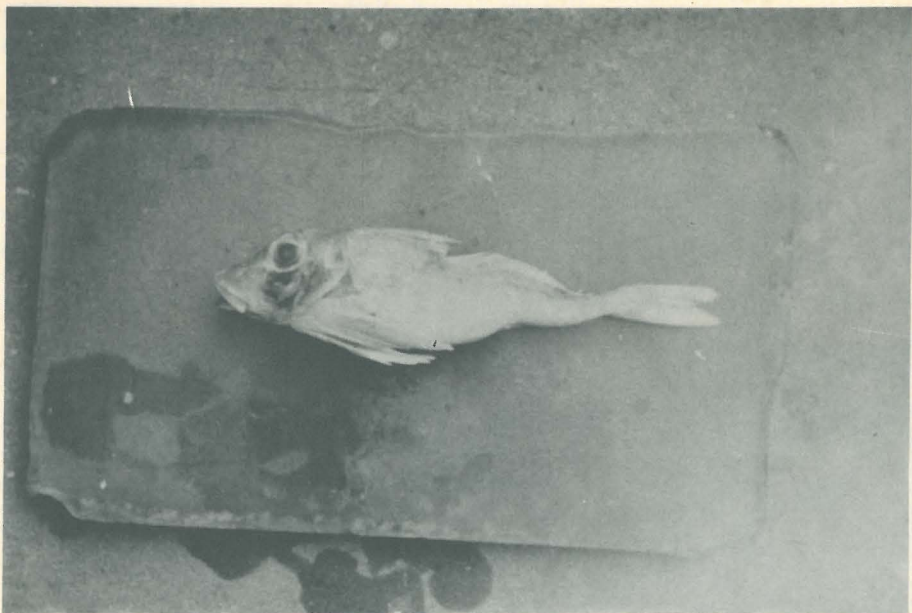


Figura 3.—Vista lateral del ejemplar de *Trigla hirundo* L. con columna vertebral anómala.




Figura 4.—Ejemplar de *T. hirundo* anómalo en vista dorsal.

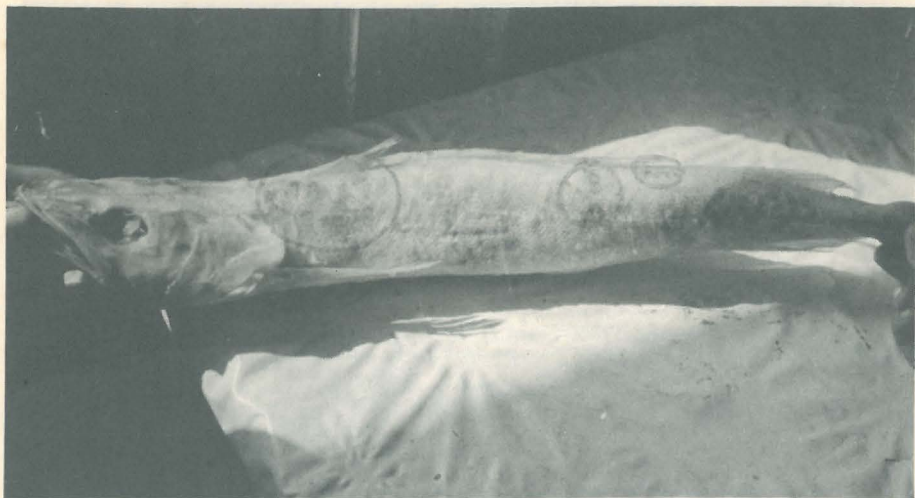

Figura 5.—Merluza, *M rluuccius merluccius* (L.), despigmentada. Los círculos rodean las zonas donde se conservaban restos de pigmentación normal.

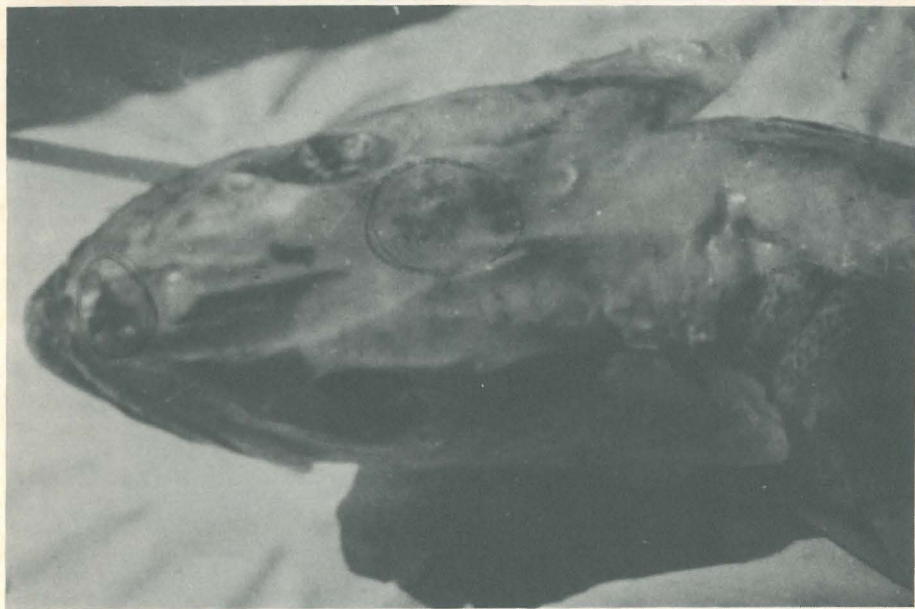


Figura 6.—Cabeza y parte anterior del cuerpo de la merluza despigmentada, en vista dorsal. Las circunferencias indican lo mismo que en la fig. 4.

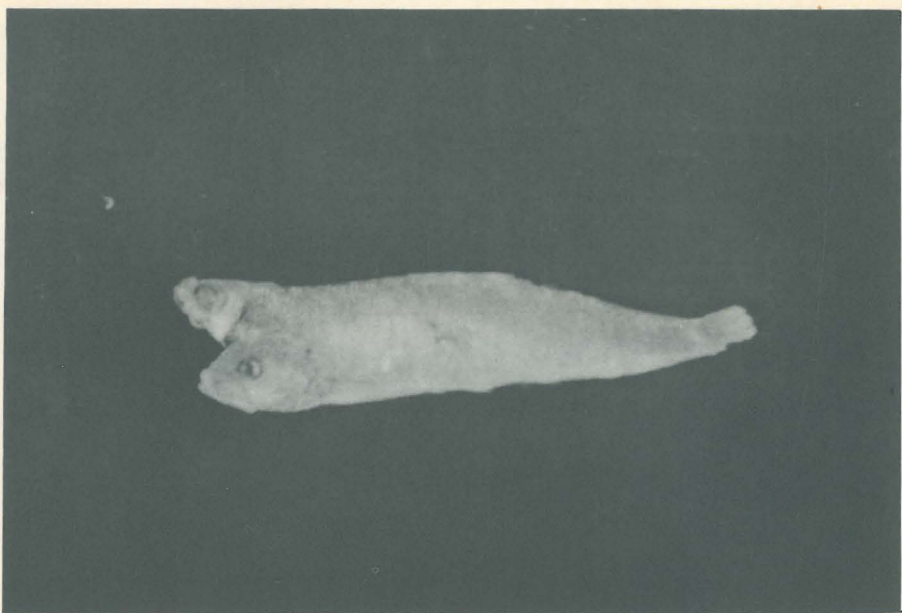


Figura 7.—Aspecto externo de la sardina, *Sardina pilchardus* Walb., bicéfala.

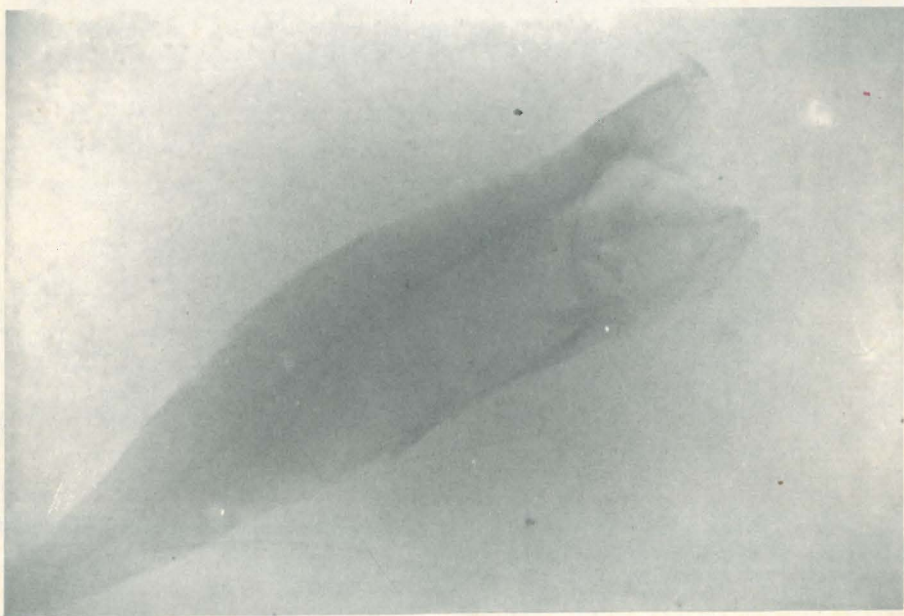


Figura 8.—Radiografía de la sardina bicéfala.